

ADRIANO JOSÉ MOREIRA NETO e JOÃO CARLOS RAMALHO RAMOS

A MÃO

SEPARATA DA
"ACTA REUMATOLÓGICA PORTUGUESA" — VOLUME XI — TOMO 3
LISBOA 1986

INSTITUTO PORTUGUÊS DE REUMATOLOGIA
CENTRO DE LISBOA
LISBOA - PORTUGAL

A MÃO*

ADRIANO JOSÉ MOREIRA NETO⁽¹⁾ e JOÃO CARLOS RAMALHO RAMOS⁽¹⁾

RESUMO — Os autores fazem uma revisão teórica sobre patologia regional mais frequente da mão em consultas de reumatologia e ortopedia, com descrição das estruturas osteo-articulares, territórios sensitivos, exame clínico e radiológico da mão.

I — ESTRUTURAS ÓSTEO-ARTICULARES

1. Articulação Carpo-Metacárpica

Os metacárpicos unem-se aos ossos da segunda fiada do carpo por duas articulações distintas; uma une o 1.º metacárpico ao trapézio; a outra é comum aos quatro últimos metacárpicos.

A) *Articulação Carpo-Metacárpica do Polegar*

É uma epifartrose, como meios de união tem uma cápsula bastante laxa que se insere à volta das superfícies articulares. É reforçada por vários feixes ligamentares sendo o mais importante o ligamento postero-interno. A cápsula articular é forrada por uma sinovial ampla e laxa.

Esta articulação executa movimentos de flexão, extensão, abdução, adução e circundução.

B) *Articulações Carpo-Metacárpicas dos últimos quatro metacárpicos*

Os últimos quatro metacárpicos reúnem-se ao carpo por uma série de artrodias que no seu conjunto formam uma epifartrose. Os metacárpicos estão unidos ao carpo por uma delgada cápsula articular reforçada por ligamentos palmares, dorsais e interósseos. A sinovial forra a

(*) Trabalho apresentado em Julho de 1984, durante o estágio parcelar de Ortopedia (Equipa do Dr. Buceta Martins).

(1) Reumatologista. Interno de Reumatologia do I.P.R.

face profunda da cápsula. Esta cavidade articular comunica com a médio-cárpica, pelas articulações que reúnem o trapezóide ao grande osso e ao trapézio.

A sinovial emite para baixo prolongamentos que formam as sinoviais das articulações dos quatro últimos metacárpicos entre si fig. 1.

Estas articulações podem executar movimentos de flexão e extensão e movimentos de inclinação lateral de fraca amplitude.

2. Articulações Intermetacárpicas

Os quatro últimos metacárpicos articulam-se entre si pelas extremidades superiores por artrodias. Estão unidos entre eles por uma cápsula articular que está em continuidade em cima com a cápsula da articulação carpo-metacárpica dos quatro últimos metacárpicos. A cápsula é reforçada por ligamentos transversais que se identificam para cada articulação em ligamento interósseo, palmar e dorsal. A sinovial das três articulações é um prolongamento descendente da sinovial da grande articulação carpo-metacárpica fig. 1.

3. Articulações Metacarpo-Falângicas dos últimos quatro dedos.

Estas articulações são enartroses e estão protegidas na face palmar por uma fibrocartilagem glenóide. A parte posterior, côncava, está separada da superfície glenóide por um sulco estreito, forrado por um prolongamento da sinovial. A face anterior não articular, está escavada em goteira vertical na qual deslizam os tendões flexores.

Cada uma das articulações possui uma cápsula e ligamentos laterais. No conjunto, as articulações metacarpo-falângicas dos últimos quatro dedos estão interligadas por um ligamento comum intermetacárpico.

A cápsula articular é delgada e laxa. É reforçada por ligamentos laterais em número de dois, que são espessos e muito resistentes encontrando-se nas faces laterais da articulação. Inserem-se em cima no tubérculo e na depressão das faces laterais da cabeça metacárpica. Daqui divergem em leque e dividem-se em fibras posteriores e anteriores. As fibras posteriores dirigem-se aos tubérculos laterais da extremidade superior da falange constituindo o feixe metacarpo-falângico do ligamento lateral.

As fibras anteriores unem-se à fibro-cartilagem glenóide e formam o feixe metacarpo-glenóide do ligamento lateral.

O ligamento transversal comum intermetacárpico palmar, é uma faixa fibrosa que se estende do 2.º ao 5.º metacárpico, cruzando a face palmar das articulações metacarpo-falângicas. Ao nível de cada uma delas, o ligamento está intimamente ligado à fibro-cartilagem glenóide. Na sua face anterior que é escavada em goteira passam os tendões dos flexores.

A cápsula articular na face profunda é revestida pela sinovial. Nas regiões onde a cápsula se insere à distância das superfícies articulares, reflecte-se e insere-se nas extremidades ósseas junto ao revestimento cartilaginoso.

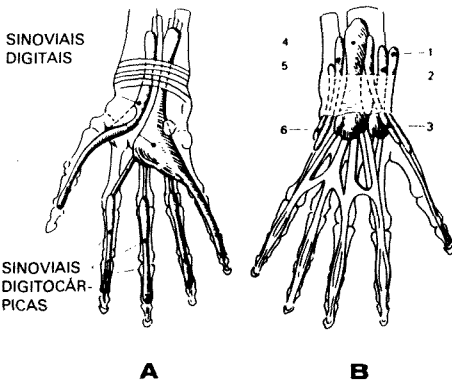


Fig. 1-A — Bainhas sinoviais dos tendões da face palmar da mão.

B — Bainhas sinoviais dos tendões da face dorsal da mão.

- 1 — bainha do longo abductor e curto extensor do polegar;
- 2 — bainha dos radiais;
- 3 — bainha do longo extensor do polegar;
- 4 — bainha do extensor comum e extensor próprio do indicador;
- 5 — bainha do extensor próprio do dedo mínimo;
- 6 — bainha do cubital posterior. (Adaptado de Rotés Querol).

4. Articulação Metacarpo-Falângica do Polegar

Tem a mesma disposição que as articulações metacarpo-falângicas dos últimos quatro dedos, no entanto apresenta algumas particularidades.

- a) A superfície articular do 1.º metacárpico é mais larga à frente do que atrás. Apresenta uma área falângica para a cavidade glenóide da falange e uma área anterior sesamóide, que corresponde à fibro-cartilagem glenóide e aos sesamóides. A área anterior apresenta duas saliências separadas por uma chanfradura vertical; em cada uma destas saliências nota-se uma faceta achatada que corresponde a um osso sesamóide.
- b) A fibro-cartilagem glenóide contém na sua espessura dois ossos sesamóides e formam um ligamento metacarpo-sesamóide.

Esta articulação pode efectuar movimentos de flexão, de extensão, de lateralidade, de condução e movimentos passivos de rotação.

5. Articulações Interfalângicas

São trocleartroses, a superfície articular inferior menos extensa no sentido antero-posterior que a superfície articular superior é ampliada por uma fibro-cartilagem glenóide semelhante à das articulações metacarpo-falângicas.

Estas articulações apresentam movimentos de flexão e extensão. Podem executar movimentos passivos de lateralidade de pequena amplitude.

II—TERRITÓRIOS SENSITIVOS DA MÃO

A mão é innervada respectivamente pelos nervos: mediano, cubital e radial. A topografia desta inervação encontra-se esquematizada na fig. 2.

NERVO MEDIANO—a compressão ou irritação deste nervo ao nível do punho (Síndrome do Túnel Cárpico), dá lugar a um quadro clínico de dor e/ou de disestesias (formigueiros, queimadura, sensação de mão volumosa, adormecimento) nos dedos: polegar, indicador, médio e na metade radial do dedo anular na face palmar, ao passo que na face dorsal corresponde à metade distal dos dedos referidos exceptuando o polegar.

Em casos avançados desta síndrome pode surgir atrofia da eminência tenar com perda de força ao efectuar a manobra de pinçamento.

O exame electromiográfico revela uma diminuição da velocidade de condução do nervo mediano.

NERVO CUBITAL—inerva a parte interna do punho e dedo anular (metade cubital) e mínimo.

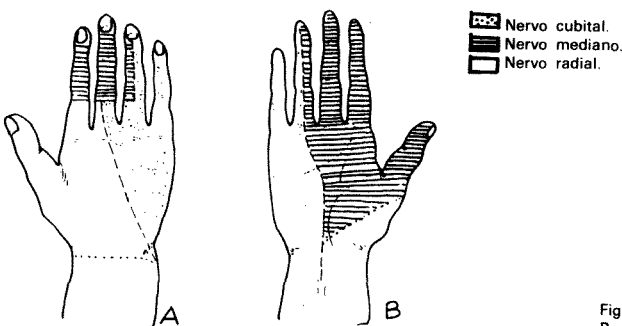


Fig. 2—A — Face dorsal.
B — Face palmar.

A compressão deste nervo ao nível do canal de Guyon dá lugar ao síndrome do canal de Guyon, que se traduz por parestesias dos dedos referidos juntamente com hipostesia da zona referida. Em casos avançados pode surgir atrofia da eminência hipotenar.

A pressão ou percussão sobre o bordo cubital do punho na face palmar provoca a intensificação dos sintomas.

NERVO RADIAL—inerva sobretudo a metade radial do dorso da mão. A afecção do nervo radial manifesta-se por uma paralisia da extensão do punho e dos dedos por ele inervados e hipostesia do território atrás referido (fig. 2A). Este quadro pode ser devido a uma compressão ou irritação do nervo radial na cavidade axilar.

III—EXAME CLÍNICO DA MÃO

Os sinais mais frequentes da artrite são: a dor, a tumefacção e a limitação da mobilidade.

Na exploração da dor devemos distinguir entre a dor à mobilização e a dor à palpação.

A inflamação da sinovial pode produzir dor em todos os movimentos da articulação. A inflamação de uma bolsa serosa, dum tendão, ou duma inserção tendinosa produzem dor somente quando entra em função a bolsa serosa ou o tendão. A dor das sinovites pode ser difusa em toda a área da sinovial. Uma palpação cuidadosa pode precisar a localização extra-articular da dor, situando-se numa epífise óssea, bolsa serosa, tendão, inserção tendinosa, músculo, pele ou tecido subcutâneo. Um ponto doloroso deverá ser sempre comparado com o outro ponto simétrico.

A *Tumefacção*—é um sinal que está quase sempre presente nas articulações superficiais.

Dever-se-à distinguir entre vários tipos de tumefacção: o derrame articular, espessamento sinovial e a tumefacção dos tecidos moles periarticulares. As manobras para detectar um derrame baseiam-se no fenómeno físico da flutuação.

Haverá que distinguir na *mobilidade articular*, as limitações da mobilidade activa e as da mobilidade passiva.

A limitação da mobilidade activa poderá ser devida a causas extra-articulares, como dor muscular, contractura, dor tendinosa, parestesia neurológica, etc.

A limitação da mobilidade passiva é habitualmente de origem articular. Quando a limitação da mobilidade passiva é maior que a activa, é a primeira que se toma como referência.

EXPLORAÇÃO DA MÃO E DOS DEDOS

Deve-se proceder a um exame atento, procurando não só *lesões cutâneas*, frequentes nas connectivites (esclerodermia, lúpus, dermatomiosite), mas também lesões ungueais da psoríase, psoríase palmar, manchas eritematosas violáceas do lúpus na face palmar, adelgaçamento da pele, necrose periungueal na artrite reumatóide, nódulos, tofos gotosos e cálcicos. Observam-se também por vezes atrofias musculares da eminência tenar e hipotenar que traduzem comprometimento dos nervos mediano e cubital, respectivamente.

A palma da mão deverá ser palpada cuidadosamente colocando um dedo sobre a face palmar da articulação metacarpo-falângica enquanto se pede ao doente que realize a flexão e a extensão dos dedos, para assim podermos palpar o deslocamento dos nódulos tendinosos. Estes nódulos não se devem confundir com espessamento da fáscia palmar que normalmente estão situados à frente do 4.º dedo. Este espessamento é próprio da Doença de Dupuytren.

Quando existe um edema difuso da mão e dos dedos deveremos distinguir o edema que se apresenta sem nenhuma alteração articular, como na esclerodermia ou na doença mista do tecido conjuntivo, daquele que apresenta afecção articular como por exemplo a articulação metacarpo-falângica no caso da gota ou da condrocalcinose.

Se várias articulações estão atingidas bilateral e simetricamente devemos pensar em Artrite Reumatóide ou Lúpus Eritematoso Sistémico.

Quando existe sinovite das pequenas articulações é necessário precisar bem a existência da sinovite para se distinguir as poliartrites das poliartroses das mãos.

A palpação das articulações metacarpo-falângicas deve-se efectuar com minúcia, colocando a palma da mão do doente para baixo e as metacarpo-falângicas em ligeira flexão. Os dedos

polegares do observador situam-se na face dorsal e os indicadores na face palmar, de modo que com estes quatro dedos podemos palpar a cabeça do metacarpo com o tendão extensor ao centro, (não só palpável, mas também visível) e a interlinha metacarpo-falângica. Estes espaços poderão estar ocupados por tumefacção que se estende para os lados da articulação em consequência dum processo de sinovite. Quando se palpa as articulações interfalângicas proximais haverá que distinguir entre tumefacções simétricas e assimétricas ou que predominam num lado da articulação. As tumefacções simétricas em fuso são próprias das artrites, ao passo que as outras são próprias da gota e da condrocalcinose. Estas articulações devem-se palpar a quatro dedos procurando a flutuação muitas vezes presente e que traduz um processo de sinovite.

Os espessamentos artrósicos, nas articulações interfalângicas proximais, devido a osteofitos (Nódulos de Bouchard) são habitualmente visíveis e palpáveis.

As articulações interfalângicas distais, examinam-se como as proximais, encontrando-se com frequência os Nódulos de Heberden que se situam na base da falange distal e que traduzem processo artrósico. A artrite desta articulação é rara na artrite reumatóide sendo frequente na artropatia psoriásica e com menor frequência na gota.

Outras alterações poderão observar-se como os quistos articulares ou sinoviais sobretudo no dorso do punho e da mão, assim como *tenossinovites*.

A *Tenossinovite dos dedos*, manifesta-se por uma tumefacção dos tecidos moles da face palmar dos dedos, juntamente com dor à pressão, aumento de temperatura, endurecimento e crepitação à mobilização.

A associação de uma tenossinovite com artrite, de uma, duas ou três articulações de um dedo constitui uma *dactilite*, que é característica da Artrite Psoriásica, mas pode aparecer também na doença de Reiter.

IV—A MÃO NA DOENÇA REUMATÓIDE

A mão é um cartão de visita do doente reumático. O comprometimento das articulações metacarpo-falângicas, o aspecto fusiforme dos dedos resultado da agressão inflamatória às articulações interfalângicas proximais, as atrofia musculares dos interósseos, são sinais observados no início da doença que conferem à mão aspecto tão típico que permite fazer o diagnóstico ao simples olhar.

Praticamente todas as articulações podem ser atingidas na artrite reumatóide, mas com maior precocidade, são atingidas as articulações interfalângicas proximais e metacarpo-falângicas. As primeiras manifestações da doença são geralmente articulares. A dor articular na artrite reumatóide não é muito intensa, apesar da exuberância dos sinais de comprometimento articular, facto que serve por vezes para efectuar o diagnóstico diferencial com a artropatia do lúpus, havendo neste poucos dados objectivos que contrastam com grandes queixas de dor.

Normalmente há *sinais inflamatórios*, sem rubor, que conferem à articulação um aspecto fusiforme típico. Uma articulação reumatóide muito vermelha deve levantar a suspeita duma infecção intercorrente.

Com frequência o doente refere *rigidez matinal*, assim designada por aparecer principalmente após o levantar da cama e que consiste na dificuldade de mobilização e de movimento. Ocorre geralmente após um período de repouso e é atribuída ao aumento do líquido nos tecidos articulares.

Não existe lesão absolutamente patognomónica de artrite reumatóide. Por ser uma doença basicamente articular, os seus achados patológicos mais importantes encontram-se nessas estruturas.

As alterações mais precoces assentam na sinovial, criando um processo de *sinovite aguda*.

Os aspectos microscópicos da sinovial revelam três elementos patológicos que se relacionam: *exsudação, infiltrado celular e tecido de granulação*. A *congestão e o edema* são mais acentuados na superfície interna da sinovial, particularmente junto às margens da cartilagem. O derrame é o seu correspondente intracavitário.

O edema contém pequeno número de polimorfonucleares, mas o infiltrado celular é principalmente linfoplasmocitário com predomínio de pequenos linfócitos. Com frequência observa-se a deposição de *fibrina ou fibrinóide*, na superfície ou na profundidade da membrana sinovial. O tecido de granulação (Pannus) dá à sinovial aspecto espessado.

O *pannus* é a lesão proliferativa da artrite reumatóide. Trata-se de um tecido de granulação, vascular e fibroso, que emerge da zona pericondral da membrana sinovial e adere firmemente à superfície cartilaginosa, da qual não pode ser separado.

É constituído por um excesso de tecido conjuntivo, uma mistura heterogénea de células mesenquimatosas hiperplásticas (com funções fagocíticas e de síntese) pequenos vasos sanguíneos neoformados, linfócitos, plasmócitos e macrófagos derivados da medula óssea.

A *patologia tendinosa* é muito frequente na artrite reumatóide, sendo o longo extensor dos dedos o tendão mais afectado.

A tenossinovite de um ou mais tendões flexores também é observada na Artrite Reumatóide, sendo afectado com maior frequência o tendão do 3.º dedo, seguido do tendão do 2.º, 4.º e 1.º dedos por ordem decrescente de frequência.

O comprometimento conjunto do carpo, metacarpo e dedos pode dar à mão o aspecto em dorso de camelo, em virtude da atrofia e depressão da região dorsal contrastar com as duas elevações correspondentes às tumefacções do punho e articulações metacarpo-falângicas.

Várias deformidades articulares poderão ser observadas nas mãos. Assume grande importância na patogenia dessas deformidades, a patologia dos tendões que se podem contrair, alongar ou deslocar. Assim poderemos encontrar:

a) Dedos em desvio cubital

Os dedos inclinam-se para o lado cubital da mão cuja patogenia é complexa e discutível.

b) Dedos em desvio radial

Os dedos inclinam-se no sentido radial. Esta deformidade é muito rara.

c) Deformidade em botoeira

Caracteriza-se por flexão da interfalângica proximal e extensão da articulação interfalângica distal. Resulta da inflamação crónica da articulação interfalângica proximal, havendo lugar a distensão ou arrancamento da porção central do longo extensor, com deslocamento no sentido palmar das suas faixas laterais permitindo que a articulação interfalângica proximal se insinue flectida como se fosse um botão em sua casa, ao mesmo tempo que a falange distal é colocada em extensão em consequência da tracção exercida pelas faixas laterais (fig. 3).

d) Deformidade em pescoço de cisne

Caracteriza-se por hiperextensão da articulação interfalângica proximal e flexão da interfalângica distal. Esta deformidade surge quando há inflamação da metacarpo-falângica, colocada em flexão durante a extensão do dedo, em virtude da tensão exercida pelos interósseos.

Os interósseos tensos também traccionam os tendões extensores, de forma que a articulação interfalângica proximal que está laxa em consequência do processo reumatóide, fica em hiperextensão. O longo extensor, distendido, debilitado ou desinserido, não se opõe suficientemente à acção do tendão flexor profundo, permite que este determine a flexão da falange distal. Se a doença é grave, poderá surgir anquilose fibrosa ou óssea, em hiperextensão da articulação interfalângica proximal (fig. 4).

e) Dedos em martelo

Resultam da hiperflexão da interfalângica distal em consequência do comprometimento do longo extensor (distensão ou rotura) à altura da articulação, havendo predominância do flexor (fig. 5).

f) Hiperextensão das interfalângicas proximais

Ocorre com ou sem anquilose (fibrosa ou óssea). Esta deformidade é mais incapacitante que a deformidade em flexão.

g) Deformidade do polegar

Caracteriza-se por inflamação metacarpo-falângica, com distensão da cápsula e do aparelho extensor, resultando deslocamento dos tendões longo e curto extensores no sentido palmar e cubital, com prejuízo da extensão da articulação metacarpo-falângica e hiperextensão da falange distal, em virtude da tensão do longo extensor, resultando deformidade em Z (fig. 6 e 7).

Também se pode observar inflamação crónica da articulação trapezo-metacárpica com distensão da sua cápsula favorecendo a subluxação palmar do 1.º metacárpico sobre o trapézio, ficando o adutor do polegar em tensão, donde resulta hiperextensão da falange distal ou da proximal.

As alterações reumatóides do polegar trazem sérios problemas para o doente como por exemplo dificuldade de oponência, de pinçamento, de pegar em pequenos objectos.



Fig. 3—Dedo em boteeira.



Fig. 4—Dedo em colo de cisne.



Fig. 5—Dedo em martelo.



Fig. 6—Polegar em Z.
Deformação em boteeira.



Fig. 7—Polegar em Z.
Deformação em colo de cisne.

V—ALTERAÇÕES RADIOLÓGICAS NA MÃO REUMATÓIDE

Aparecem à medida que a enfermidade evolui e dependem da intensidade da mesma. Na maioria dos casos não existem lesões no decurso do primeiro ano.

Aonde se observam lesões ósseas com maior precocidade são nas articulações metacarpo-falângicas. Os primeiros sinais radiológicos correspondem à fase clínica de tumefacção articular e expressam-se por um aumento da sombra das partes moles que rodeiam a articulação, juntamente com uma osteoporose dos extremos ósseos articulares resultantes da imobilização e da hiperemia. Progressivamente a cartilagem sofre a erosão provocada pelo *pannus* e o espaço articular estreita-se, que se traduz radiologicamente por um *pinçamento articular*. Em estados mais evoluídos aparece a erosão óssea, pois, o *pannus* depois de ter agredido a cartilagem provoca também a erosão na cortical óssea e seguidamente na esponjosa que radiologicamente dá imagens que se designam por geodos e quistos ósseos.

As erosões são características da artrite reumatóide e localizam-se mais precocemente nas articulações metacarpo-falângicas, apófise estilóide do cúbito e ossos do carpo ("O Punho", Acta Reuma. Port., 3, 174, fig. 6).

VI—OUTRAS AFECÇÕES DA MÃO

1. Doença de Dupuytren

Caracteriza-se por engrossamento e retracção da aponevrose palmar média. Predomina nos homens e surge normalmente depois dos 40 anos.

A etiologia do processo é desconhecida, parece que existe maior incidência em certas famílias e em doentes, com epilepsia, tuberculose pulmonar, alcoolismo crónico e diabetes mellitus.

Noutros casos há associação com outros processos como retracção da aponevrose plantar, (doença de Ledderhose) endurecimento dos corpos cavernosos (doença de La Peyronie).

O quadro clínico consiste no aparecimento de pequenos nódulos ou espessamento dos tecidos da palma da mão que recobrem os tendões flexores do 4.º e 5.º dedos, que impedem o deslizamento dos tendões e a extensão completa dos dedos, ficando então flectidos. À medida que o processo avança aparecem faixas fibrosas em sentido centrífugo desde o nódulo palmar até às articulações metacarpo-falângicas e interfalângicas proximais.

Progressivamente o processo afecta toda a pele da palma da mão e dos dedos. Estes poderão ficar em flexão marcada e irreductível, chegando, em casos evoluídos, a contactar com a palma da mão. A afecção pode ser bilateral, no entanto a mão direita é atingida com maior frequência.

A *lesão inicial* e essencial da contractura de Dupuytren é um foco de proliferação fibroblástica na fásia palmar. Embora do ponto de vista macroscópico possa existir um nódulo solitário como lesão única, os focos múltiplos são frequentes na fásia palmar.

Os tecidos acometidos pela contractura de Dupuytren podem ser classificados como: nódulos fibrosos essenciais, tecidos reaccionais e tecidos residuais.

Na *fase proliferativa*, o nódulo apresenta um diâmetro que vai de um a vários centímetros. Histologicamente é um foco fibroblástico, o qual na fase proliferativa se assemelha a um fibroma. No início quando os fibroblastos são jovens, as células formam grande parte do nódulo e o colagéneo uma porção mínima. Podem existir nódulos isolados, múltiplos ou conglomerados de nódulos que são raros.

Os nódulos são superficiais à fásia palmar e infiltram-se entre esta e a pele, o que dá origem a uma massa facilmente palpável. Fixam-se firmemente à fásia e por crescimento invadem o tecido celular subcutâneo e aderem às camadas profundas da pele.

Aderente aos planos superficial e profundo, o nódulo inicia uma fase retráctil, que dá origem a uma corda fibrosa reaccional, formada à custa da fásia, a qual se torna tensa.

Os nódulos não se limitam à superfície palmar, mas podem aparecer na eminência tenar e na margem cubital da mão.

Na fase involutiva, os fibroblastos, dispõem-se de acordo com o eixo maior de tensão dos nódulos, o que corresponde ao eixo longitudinal da mão. As células diminuem de número e o colagéneo passa a assumir maior proporção. Esta involução, associada à contracção dos nódulos é o processo que cria a contractura em flexão da região palmar e dos dedos. O nódulo diminui de tamanho em diâmetro e retrai a pele subjacente, assim como a bainha tendinosa de algum tendão.

Na *fase residual*, o nódulo desaparece, deixando apenas um foco de aderências firmes e a corda fibrosa reaccional, que é quase sempre acelular, semelhante a um tendão. Aonde existia o nódulo, a pele adere firmemente aos planos subjacentes e é traccionada em forma de pregas.

Tratamento — Nas fases iniciais o tratamento é conservador. Aplicam-se ultra-sons, infiltrações de corticosteróides nos nódulos, uso de goteiras gessadas, cinesioterapia intensiva para a extensão dos dedos e da palma da mão. Estas medidas conservadoras só são úteis numa fase muito inicial da doença. Logo que se manifestam as cordas fibróticas e as contracturas dos dedos, o tratamento será cirúrgico.

Como complicações pós-operatórias, podem ocorrer infecções, necrose da pele, lesões vasculares ou nervosas, contracturas, recidivas e como complicação maior e mais temível a Síndrome de Sudeck.

2—Dedo em gatilho ou dedo em ressalto

Resulta da constrição da bainha tendinosa ou de um nódulo situado num tendão flexor que impede o normal deslizamento do tendão dentro da sua bainha. Afecta principalmente as mulheres na idade adulta. Julga-se existir uma etiologia traumática. Normalmente o dedo em gatilho está associado à artrite reumatóide, à diabetes mellitus, ao mixedema, à amiloidose e aos traumatismos.

As alterações são mais intensas na bainha que no tendão. Nas crianças o envolvimento tendinoso é mais exuberante que a lesão da bainha, sendo aquele o responsável pelo fenómeno do gatilho.

O sintoma mais frequente é a impossibilidade de extensão normal do dedo. A flexão quase sempre se faz bem, mas a extensão em dado momento o dedo fica bloqueado e não se processa. Se for ajudada a extensão ocorre então um "ressalto" e o movimento processa-se como que ultrapassando um obstáculo e depois tem sequência normal. A palpação do nódulo é dolorosa e este localiza-se na base da falange proximal ou da extremidade distal do metacarpo. É raro existir mais do que um nódulo em cada tendão, mas podem encontrar-se nódulos em vários tendões. Os 3.º e 4.º dedos são atingidos com maior frequência (fig. 8).

Tratamento — Consiste na injeção local de novacaína a 1% associada a corticosteróide na bainha afectada. Este tratamento normalmente provoca um considerável alívio dos sintomas. Deve ser feito repouso da mão nos três a quatro dias seguintes à infiltração. Este tratamento conservador só dá bons resultados nas fases precoces da doença. Nos processos mais avançados ou nos casos em que o tratamento conservador falha, a cirurgia está indicada.

3) Síndrome de De Quervain — ("O Punho", Acta Reum. 3, 175, 1985).

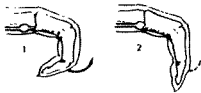


Fig. 8 — Dedo em ressalto ou em gatilho.

RÉSUMÉ.

Les auteurs font une révision théorique de la pathologie régionale plus fréquente de la main dans les consultations de rhumatologie et orthopédie, avec la description des structures osteo-articulaires, des territoires sensitifs, de l'examen clinique et radiologique de la main.

LA MAN. Acta Reuma. Port. XI (3): 185-193; 1986.

SUMMARY

The authors present a theoretical revision about the regional conditions of the hand in rheumatology and orthopedics, with a description about anatomy, clinical examination and radiology of the hand.

THE HAND. Acta Reuma. Port. XI (3): 185-193; 1986.

BIBLIOGRAFIA

- FLAT, A.C. — Correction of Arthritic Deformities of Upper Extremity. In: Arthritis and Allied Conditions, ed. McCarthy, D.J., 9th edit. Phyladelphia, 1979.
- FSK, G.R. — The Wrist. J. Bone Joint Surg. 66-68; 396-407, 1984.
- GENANT, H.K. — Radiology of Rheumatic Diseases. In: Arthritis and Allied Conditions, ed. McCarthy, D.J., 9th edit. Phyladelphia, 1979.
- HALL, H. — Rheumatology (New Medicine). MTP Press Limited, Manchester, 1983.
- ROTES QUEROL, J. — Semiologia. In: Reumatologia Clínica, ed. Rotes Querol, Expaxs, Barcelona, 1983.
- ROUVIÈRE, H. — Anatomie Humaine, Tome III, Masson, Paris, 1983.
- SIMON, L. — Abrége de Rhumatologie, Masson, Paris, 1977.
- SWEZEY, R.L. — Arthritis Rational Therapy and Rehabilitation. W.B. Saunders Company, Phyladelphia, 1978.
- SEDA, H. — Artrite Reumatóide. In: Reumatologia, ed. Hilton Seda, 2.ª edi., Rio de Janeiro, 1982.
- CRUZ FILHO, A. — Afecções da mão e do punho. In: Reumatologia, ed. Hilton Seda, 2.ª edi., Rio de Janeiro, 1982.

